

# Вплив глікозаміноглікану сулодексиду на перебіг діабетичної ретинопатії у хворих на цукровий діабет 1 типу

К.М. Тронько,  
В.Л. Орленко,  
А.С. Єфімов,  
У.А. Соколюк

Державна установа «Інститут ендокринології та обміну речовин ім. В.П. Комісаренка НАМН України»

**Резюме.** Мультифакторний механізм розвитку діабетичного ураження очей, а також відсутність ефективних консервативних засобів лікування та профілактики діабетичної ретинопатії диктує необхідність пошуку препаратів, здатних запобігати або уповільнювати її розвиток, одним з яких є препарат із групи глікозаміногліканів сулодексид. У роботі досліджено та проаналізовано ефективність лікування діабетичної ретинопатії сулодексидом протягом 6 місяців у 23 хворих на цукровий діабет 1 типу. У результаті лікування було досягнуто покращання гостроти зору, що супроводжувалося позитивною динамікою очного дна. Зменшення крововиливів та твердих ексудатів свідчать про те, що сулодексид може активно застосовуватися в якості консервативної терапії у хворих із діабетичною ретинопатією непроліферативної та препроліферативної стадій.

**Ключові слова:** цукровий діабет 1 типу, діабетична ретинопатія, глікозаміноглікани, сулодексид.

Лікування пацієнтів із діабетичною ретинопатією (ДР) залишається однією з найактуальніших і найскладніших проблем офтальмології. ДР є основною причиною сліпоти серед дорослого населення. На думку більшості дослідників, в її лікуванні провідна роль належить компенсації цукрового діабету (ЦД)

та лазерної коагуляції (ЛК) сітківки. Своєчасно проведене лазерне лікування запобігає подальшому розвитку патологічного процесу в сітківці, проте воно не завжди буває ефективним [1, 2]. По-перше, ЛК пов'язана із загибеллю ретиноцитів під дією світлового та теплового опромінення і може призвести до погіршення кольоросприймання і сутінкового зору, що обмежує проведення повторних сеансів лікування. По-друге, сама методика вимагає наявності прозорих середовищ ока (рогів-

\* адреса для листування (Correspondence): ДУ «Інститут ендокринології та обміну речовин ім. В.П. Комісаренка НАМН України», вул. Вишгородська, 69, м. Київ, 04114, Україна, e-mail: zdovado@ukr.net

ки, кришталика і склоподібного тіла), тоді як у хворих на діабет часто спостерігаються вітреальні і ретинальні крововиливи, відшарування сітківки, у них раніше і швидше розвивається помутніння кришталика [3]. По-третє, є випадки важкого перебігу ДР, при яких, незважаючи на проведення своєчасного та адекватного лікування, прогресивно знижується зір.

У зв'язку з цим, останнім часом активно розробляються і впроваджуються нові методи консервативного лікування ДР, застосування яких у поєднанні зі стандартним лікуванням призводить до поліпшення перебігу ДР та уповільнення її прогресування.

Крім того, багато авторів відмічають важливість консервативної терапії ДР в якості заходу, що підвищує ефективність лазерного лікування або знижує ймовірність його негативних наслідків. У будь-якому випадку, саме консервативна терапія є основою компенсації комплексу біохімічних і патофізіологічних змін, що відбуваються в структурах ока при ЦД.

Аналіз даних вітчизняної та зарубіжної літератури дозволяє виділити наступні основні напрямки консервативної терапії ДР: компенсація ЦД і супутніх системних метаболічних порушень (вуглеводного обміну, артеріального тиску, ліпідного обміну); корекція метаболічних процесів у сітківці (антиоксидантна терапія, застосування активаторів метаболізму нервової тканини, інгібіторів альдозоредуктази, блокаторів ангіогенезу); корекція порушень судинної системи і реології крові (засоби, що поліпшують реологію крові, судинорозширювальні засоби, ангіопротектори, засоби, що поліпшують стан ендотелію і базальної мембрани судинної стінки). Цей перелік постійно поповнюється та оновлюється.

До відомих препаратів відносять інгібітори ангіотензинперетворюючого ферменту (АПФ), які перешкоджають перетворенню ангіотензину I в ангіотензин II, а також стабілізують калікреїн-кінінову систему. За результатами дослідження EUCLID, застосування інгібітора АПФ лізиноприлу дозволило удвічі зменшити ризик прогресування ретинопатії і на 1/3 скоротити кількість її нових випадків протягом двох років спостереження [4-6].

Корекція метаболічних процесів у сітківці знайшла своє відображення в застосуванні антиоксидантів. На ранніх стадіях ДР була відмічена виражена активація перекисного окиснення ліпідів [7], у результаті чого автором був

отриманий позитивний ефект від застосування токоферолу (1200 мг на день). Позитивний ефект був показаний при застосуванні комплексної антиоксидантної терапії – системної (альфа-токоферол) і місцевої (очні лікарські плівки з емоксипіну) [8], і терапії мексидолом [9].

Починаючи з 1983 р., проведено досить багато експериментальних та клінічних досліджень щодо застосування пептидних біорегуляторів при ДР [9, 10].

Перспективним видається використання для лікування ДР інгібіторів альдозоредуктази – ферменту, який бере участь у метаболізмі глюкози по поліоловому шляху з накопиченням в інсуліннезалежних клітинах сорбітолу. В експериментальних дослідженнях на тваринах було показано, що інгібітори альдозоредуктази гальмують дегенерацію перицитів при ретинопатії.

Ще одним перспективним напрямком у лікуванні ДР представляється застосування прямих інгібіторів фактору росту ендотелію судин – VEGF. Як відомо, VEGF запускає патологічний ріст новоутворених судин, геморагії і ексудацію з судин сітківки. Інтраокулярне введення анти-VEGF може бути ефективним на початкових стадіях ДР і зменшувати макулярний набряк або ретинальні неоваскуляризації [11, 12].

Також ряд авторів рекомендує застосування низькомолекулярного гепарину, ферментів тромболітичної дії (гемази і плазміногену) [13, 14].

Отже, корекція стану ендотелію і базальної мембрани судинної стінки представляється одним із найперспективніших напрямків із точки зору терапії ранніх стадій ДР і профілактики прогресування даного ускладнення [15, 16]. У розвитку ДР значну роль відіграє стан ендотелію і базальної мембрани судинної стінки. У патогенезі ранніх стадій ДР важливе значення має порушення синтезу гепарин-сульфату – глікозаміноглікану, що входить до складу базальної мембрани і утворює активний поверхневий шар клітин ендотелію судин сітківки, що призводить до дисфункції ендотелію і порушення структури базальної мембрани, чим обумовлюються зміни на очному дні [17].

Останніми роками з'явилося багато повідомлень про застосування в лікуванні ДР препарату сулодексид (Вессел Дуе Ф, «Alfa Wassermann», Італія) із групи глікозаміногліканів (ГАГ), що складається з гепариноподібної фракції (80%) і дерматан-сульфату (20%) [18].

В організмі ГАГ фіксовані на ендотелії, підтримують його негативний заряд, посилюють тромборезистентність та стійкість до впливу протеаз, екзо- і ендотоксинів, імунних комплексів, тощо. ГАГ регулюють проникність стінок капілярів і мікроциркуляцію в органах і тканинах. Сулодексид має, перш за все, виражену ангіопротекторну дію: маючи тропізм до судинної стінки і абсорбуючись в основному (90%) ендотелієм, препарат відновлює щільність негативного електричного заряду базальної мембрани і цілісність судинної стінки [14-16].

Одна з останніх публікацій присвячена експериментальному дослідженню впливу сулодексиду на ендотеліязалежну вазодилатацію мозкових судин у тварин з експериментальним ЦД. При введенні сулодексиду тваринам з експериментальним ЦД відбувається зниження концентрації ендотеліну-1 і збільшення концентрації оксиду азоту, що призводить до поліпшення вазодилатуючої функції ендотелію [18].

На підтвердження експериментальних даних, наводимо результати роботи, метою якої було вивчення впливу сулодексиду на функціональний стан ендотелію у хворих на ЦД з ДР. Проведене дослідження концентрації ендотеліальних чинників свідчить про позитивний вплив сулодексиду на стан ендотелію в пацієнтів із ДР за рахунок корекції синтезу вазоактивних чинників (ендотеліну, оксиду азоту) стимуляції фібринолітичної активності судинної стінки. Відсутність достовірних змін коагуляційної ланки системного гемостатичного потенціалу свідчить про мінімальний ризик будь-яких ускладнень із боку системи гемостазу при застосуванні сулодексиду.

У роботі Миленської та Іщенко [19] представлені результати дослідження клінічної значущості сулодексиду (Вессел Дуе Ф) у комбінації з ЛК сітківки для профілактики і лікування початкових і виражених стадій ДР у 191 хворого на ЦД. За даними аналізу динаміки стану очного дна у хворих на ЦД через 2 роки після лікування, застосування препарату сулодексиду дозволяє зменшити мікросудинні порушення у хворих із початковими змінами на очному дні. У хворих на ЦД із непроліферативною і препроліферативною ДР ЛК у поєднанні з препаратом сулодексид спричинила стійку позитивну дію на перебіг хвороби. Хворим на ЦД із вираженими змінами на очному дні для досягнення стабілізації процесу необхідно проводити кілька повторних курсів ЛК у поєднан-

ні з лікувальними курсами Вессел Дуе Ф [19].

Таким чином, сулодексид при ДР проявляє комплексну дію: виражену ангіопротекторну (відновлення електричного заряду базальної мембрани і цілісності судинної стінки), антитромботичну, фібринолітичну і може активно застосовуватися в якості засобу консервативної терапії у хворих із ДР.

## Матеріали та методи

Обстежено 23 хворих на ЦД (11 жінок і 12 чоловіків) тривалістю від 1 до 25 років, у середньому  $10,95 \pm 1,35$  років. ІМТ хворих варіював у межах від 18,7 до 30,06 кг/м<sup>2</sup>, у середньому – 22,6 кг/м<sup>2</sup>. Рівень глікозильованого гемоглобіну на момент обстеження хворих становив  $7,7 \pm 0,14\%$ , індивідуальні значення коливались від 6,8 до 9,1%, тобто в більшості обстежених ЦД був у стані декомпенсації.

ДР виявлена в 13 хворих: у 7 осіб спостерігалась проліферативна, у 5 хворих – непроліферативна, у 1 хворого – препроліферативна стадія ДР. Ангіопатія сітківки виявлена у 8 хворих, крім того, початкова катаракта встановлена ще в 17 обстежених. 17 хворих мали діабетичну нефропатію.

На початку курсу лікування препарат сулодексид (Вессел Дуе Ф, «Alfa Wassermann», Італія) призначали внутрішньом'язово щоденно по 2 мл (600 ЛО) протягом 10 діб, після чого хворі продовжували вживати цей препарат у капсулах у дозі 250 ЛО протягом наступних 6 місяців.

Офтальмологічне обстеження включало визначення гостроти зору (візіометрію) суб'єктивним методом за допомогою таблиць Сивцева-Головіна з відстані 5 метрів. Рефрактометрія здійснювалася суб'єктивним методом за допомогою підбору лінз. Для об'єктивної оцінки стану органу зору проводили зворотну офтальмоскопію за допомогою дзеркального офтальмоскопа і пряму офтальмоскопію – за допомогою прямого офтальмоскопа Біомед YZ11D (АС/DC) автономний, біомікроскопію передньої камери ока – за допомогою щілинної лампи SL115 Classic («Carl Zeiss», Німеччина) при 40-60-кратному збільшенні. При офтальмоскопії оцінювали стан судин сітківки, кількість і чіткість контурів судин, наявність ретинальних геморагій, твердих та м'яких ексудатів, розміри преретинальних геморагій, наявність новоутворених судин і фіброзних змін сітківки, наявність і інтенсивність набряку центральних відділів сітківки. Фотореєстрації

змін на очному дні здійснювалася за допомогою фундус-камери TRC-NV7 SF («Topcon», Японія).

## Результати та їх обговорення

Порівняльна оцінка гостроти зору у хворих на ЦД до та після лікування наведена в **табл. 1**.

Поліпшення зору відмічено на 17 очах. До лікування гострота зору 0,01-0,05 була відмічена лише на одному оці, після лікування такої гостроти зору зафіксовано не було, оскільки на цьому оці відмічено покращання гостроти зору до 0,1. Гострота зору 0,1-0,3 встановлена на 2 очах до лікування, тоді як після лікування – на 3 очах. У хворих, в яких гострота зору до лікування була в межах 0,4-0,6 та 0,7-0,8, спостерігалось її підвищення після лікування на кілька десятих: із 0,4-0,6 до 0,7-0,8 – на 4 очах, а на 1 оці – до 0,9-1,0, на 11 очах відмічено підвищення гостроти зору з 0,7-0,8 до 0,9-1,0.

Поліпшення гостроти зору супроводжувалося позитивною динамікою картини очного дна. Аналіз фотографій очного дна дозволив зафіксувати наявність мікроаневризм (переважно у хворих із діабетичною ангіопатією сітківки), крововиливів та твердих ексудатів у хворих із препроліферативною та проліферативною ретинопатією.

Крововиливи зафіксовані у 13 хворих на 25 очах. Їх кількість до лікування становила від 4 до 87, у середньому  $44,28 \pm 4,2$ , тоді як після 6-місячного курсу лікування сулодексидом кількість крововиливів зменшилась на всіх обстежених очах. Індивідуальні показники знаходились у межах від 1 до 54, у середньому  $24,4 \pm 3,0$ , тобто після лікування кількість крововиливів вірогідно зменшилась ( $p < 0,001$ ). Вплив сулодексида на картину очного дна наведений на **рис. 1**.

Тверді ексудати до лікування виявлені у 12 хворих на 18 очах. Їх кількість коливалась від 5 до 68, у середньому  $51,25 \pm 3,2$ . Після лікування вона зменшилась у цих хворих на 14 очах: діапазон коливань від 4 до 61, у середньому  $35,75 \pm 3,6$ ,  $p < 0,05$ . Таким чином, сулодексид сприяв вірогідному зменшенню кількості твердих ексудатів у хворих із ДР.

Мікроаневризми були зафіксовані в 11 хворих на 21 оці. До лікування їх кількість становила від 2 до 15, у середньому  $7,6 \pm 0,7$ , а після

**Таблиця 1.** Порівняльна оцінка гостроти зору у хворих на ЦД до та після лікування

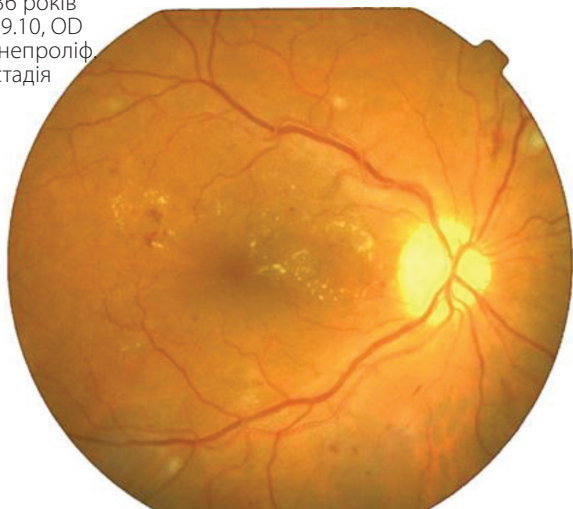Гострота зору до лікування	Кількість очей	Гострота зору після лікування				
		0,01-0,05	0,1-0,3	0,4-0,6	0,7-0,8	0,9-1,0
0,01-0,05	1	-	-	-	-	-
0,1-0,3	2	-	3	-	-	-
0,4-0,6	6	-	-	1	4	1
0,7-0,8	11	-	-	-	-	11
0,9-1,0	26	-	-	-	-	26
Усього	46	0	3	1	4	38

лікування – зменшилась у 9 хворих на 13 очах і становила в середньому  $6,3 \pm 0,5$ ,  $p > 0,05$ . Отже, за нашими даними, сулодексид не вплинув на кількість мікроаневризм. Очевидно, його недоцільно призначати хворим із діабетичною ангіопатією сітківки. Кращий ефект лікування спостерігався у хворих із непроліферативною і препроліферативною стадіями ДР. Для визначення впливу рівня глікемії на показники, що вивчались, ми проаналізували рівень глікозильованого гемоглобіну до та після лікування. Діапазон коливань глікозильованого гемоглобіну до лікування знаходився в межах від 6,8 до 9,1%, ( $7,75 \pm 0,14\%$ ), після лікування – від 6,5 до 9,4%, ( $7,65 \pm 0,13\%$ ,  $p > 0,05$ ). Тобто, рівень глікозильованого гемоглобіну залишався практично незмінним протягом усього курсу лікування.

Важливим показником ступеня ураження судинного русла, зокрема мікроциркуляторного, є наявність білка в сечі. На момент обстеження протеїнурія виявлена в 17 з 23 хворих. Протеїнурія коливалась в межах від 0,033 до 1,980 г/л, у середньому  $0,347 \pm 0,13$  г/л. Після лікування в 4 хворих протеїнурія, яка до лікування була менш вираженою і дорівнювала 0,033 г/л, не виявлялась, у 6 хворих кількість білка в сечі зменшилась. У середньому по групі показник протеїнурії після лікування дорівнював  $0,134 \pm 0,08$  г/л,  $p > 0,05$ . Тобто вірогідних змін протеїнурії після лікування виявлено не було. Отримані дані співпадають із дослідженнями інших авторів, хоча в багатьох із них доведений позитивний вплив препарату на регрес мікроальбумінурії.

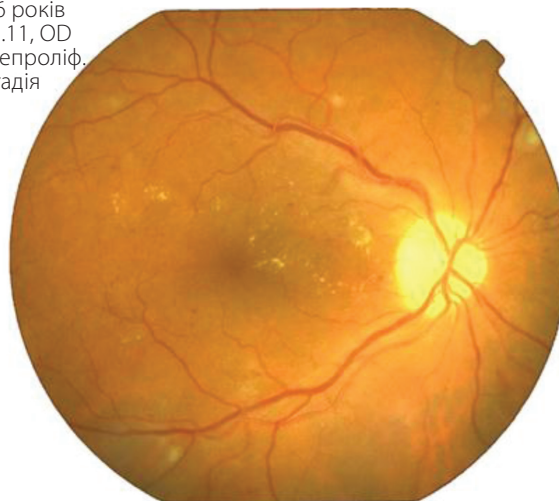У більшості досліджень позитивний ефект лікування сулодексидом (Вессел Дуе Ф) пов'язують із його профібринолітичною активністю, зменшенням в'язкості крові та поліпшенням мікроциркуляції [9, 10]. Ми проаналізували вплив препарату на показники коагулограми (**табл. 2**).

К., 36 років  
08.09.10, OD  
ДРП, непроліф.  
стадія



А

К., 36 років  
06.03.11, OD  
ДРП, непроліф.  
стадія



Б

**Рисунок 1.** Фотографія очного дна хворого К. до (А) і після (Б) лікування

До лікування індивідуальні значення протромбінового індексу (ПТІ) знаходились у межах від 92 до 110%, у середньому  $99,9 \pm 1,23\%$ , після лікування діапазон коливань ПТІ був від 88 до 105%, у середньому  $95,4 \pm 0,93\%$ ,  $p < 0,05$ . Рівень фібрину до лікування коливався в межах від 11 до 25 мг, у середньому  $17,04 \pm 0,85$  мг, після лікування відповідно – від 11 до 10 мг, у середньому  $14,7 \pm 0,57$  мг ( $p < 0,05$ ). Таким чином, під впливом сулодексиду вірогідно зменшувався протромбіновий індекс (ПТІ) та кількість фібрину, що може свідчити про позитивний його вплив на зсідання крові, зменшення в'язкості і покращання її реологічних властивостей у хворих на ЦД [6].

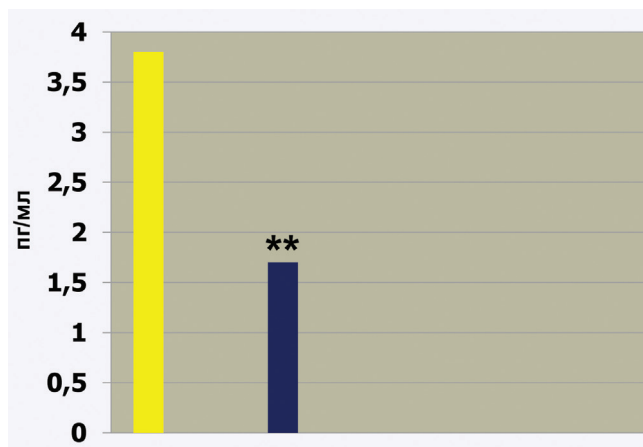
Інші досліджені показники коагулограми (час рекальцифікації та вміст фібриногену) дещо знизилися в ході лікування, проте ці зміни не досягли рівня достовірності.

Існує думка, що патогенез судинних уражень у хворих на ЦД пов'язаний із хронічним запальним процесом, ініціація якого відбувається під впливом прозапальних цитокінів, зокрема інтерлейкіну-6. Інформація щодо ролі ІЛ-6 в етіопатогенезі ускладнень при ЦД обмежена і неоднозначна. ІЛ-6 – прозапальний цитокін, який є центральним регулятором імунітету і кровотворення. Його широкий вплив на гомеостаз можна порівнювати з ефектами гормонів. Він вважається маркером системного запалення, стимулює утворення С-реактивного білка, який відіграє певну роль у патогенезі судинних захворювань. Вважають, що підвищення рівня ІЛ-6 у крові хворих на ЦД із ДР може впливати на їх розвиток та прогресування.

Діапазон коливань рівня ІЛ-6 в обстежених хворих до лікування становив 0,97-12,55 пг/мл, у середньому  $3,8 \pm 0,63$  пг/мл, після лікування – 0,48-5,21 пг/мл, у середньому  $1,75 \pm 0,29$  пг/мл,  $p < 0,001$ . (рис. 2).

Отримані дані свідчать про позитивний вплив препарату на рівень ІЛ-6 і можна при-

**Рисунок 2.** Рівень ІЛ-6 до (■) та після (■) лікування сулодексидом у хворих на цукровий діабет із діабетичною ретинопатією. \*\* – вірогідна відмінність між показниками до та після лікування ( $p < 0,001$ )



**Таблиця 2.** Вплив терапії сулодексидом на показники коагулограми у хворих на ЦД із ДР ( $M \pm m$ )

Показники	До лікування	Після лікування
ПТІ, %	$99,9 \pm 1,23$	$95,4 \pm 0,93^*$
Фібрин, мг	$17,04 \pm 0,85$	$14,7 \pm 0,57^*$
Час рекальцифікації, сек	$88,2 \pm 2,3$	$86,0 \pm 3,5$
Фібриноген, мг/л	$3404 \pm 125,1$	$3265 \pm 114$

Примітка: \* – різниця між показниками до та після лікування вірогідна ( $p < 0,05$ ).

пустити, що зменшення цього цитокіну в сироватці крові хворих може призводити до припинення розвитку діабетичної ретинопатії.

## Висновки

Таким чином, у нашому дослідженні запропоновано та проаналізовано метод консервативної терапії діабетичної ретинопатії – застосування глікозаміноглікану сулодексиду протягом 6 місяців. У результаті лікування було досягнуто покращання гостроти зору на 17 очах у 23 хворих, яке супроводжувалося позитивною динамікою очного дна. Було встановлено вірогідне зменшення крововиливів та твердих ексудатів, тоді як кількість мікроаневризм вірогідно не змінилася. Таким чином, препарат сулодексид доцільно призначати хворим з діабетичною ретинопатією непроліферативної та препроліферативної стадій, тоді як хворі з діабетичною ангіопатією такого лікування не потребують.

## Література

1. Астахов Ю.С., Шадрічев Ф.Е., Лисочкина А.Б. Диabeticкая ретинопатия. Клинические рекомендации «Офтальмология-2006» / Под ред. Л.К. Мошетовой, А.П. Нестерова, Е.А. Егорова. // М.: ГЭОТАР-Медиа, 2006. – С.139-163.
2. Дедов И.И., Шестакова М.В., Миленская Т.М. Сахарный диабет: ретинопатия, нефропатия // М.: 2001. – 176 с.
3. Евграфов В.Ю. Диabeticкая ретинопатия: патогенез, диагностика, лечение: Автореф. дис. ... докт. мед. наук. М. – 1996. – 47 с.
4. Chaturvedi N., Sjolie A.-K., Stephenson J.M. et al. Effect of lisinopril on progression of retinopathy in normotensive people with type I diabetes // Lancet. 1998, 351, 28-31.
5. Mayer-Davis E.J., Bell R.A., Reboussin V.A. et al. Antioxidant nutrient intake and diabetic retinopathy. The San Luis Valley Diabetes Study // Ophthalmology. 1998, 105, 2264-2270.
6. Галилеева В.В., Киселева О.М. Применение антиоксиданта мексидола у больных с диabeticкой ретинопатией. Тез. докл. VII съезда офтальмологов России. Ч. 2. – М. – 2000. – С. 425-426.
7. Смирнова Н.Б. Прогноз и лечебная тактика на ранних стадиях диabeticкой ретинопатии: Автореф. дис. ... канд. мед. наук. – М. – 1998. – 29 с.
8. Ильенков С.С., Вайник Д.Е. Изменения гемореологических показателей у больных диabeticкой ретинопатией и медикаментозные способы их коррекции. Тез. докл. VII съезда офтальмологов России. – Ч.1. – М. – 2000. – С. 313-314.
9. Трофимова С.В. Применение пептидных биорегуляторов при лечении диabeticкой ретинопатии: Автореф. дис. ... канд. мед. наук. – СПб. – 1999. – 20 с.
10. Хавинсон В.Х., Трофимова С.В. Биорегуляторные пептиды в лечении диabeticкой ретинопатии. Тез. докл. VII съезда офтальмологов России. – Ч.1. – М. – 2000. – С. 335.
11. Early Treatment Diabetic Retinopathy Study Research Group. Effects of aspirin treatment of diabetic retinopathy. ETDRS Report No 8 // Ophthalmology. 1991, 98, 757-765.
12. Lanver D.A., Lucchesi B.R. Sulodexide: a renewed interest in this glucosaminoglycan // Cardio. Drug. 2006, 24, N 3-4, 214-226.
13. Strojil J. Sulodexid. Remedia. 2006, N 16, 376-381.
14. Ищенко И.М., Миленская Т.М. Эффективность применения препарата Вессел Дуэ Ф у больных сахарным диабетом с непролиферативной и препролиферативной диabeticкой ретинопатией // Эндокринология. – 2009, № 3. – С. 82-86.
15. Rubbi F. et al. The effects of sulodexide on diabetic retinopathy // Minerva Cardioangio. – 2000. – P. 48.
16. Weiss R., Niecestro R., Raz I. The role of sulodexide in the treatment of diabetic nephropathy // Drugs. 2007, 67, N18, 2681-2696.
17. Тюренков И.Н., Воронков А.В., Слиецанс А.А. и др. Изучение влияния сулодексида на эндотелийзависимую вазодилатацию мозговых сосудов у животных со стрептозотоцин-индуцированным сахарным диабетом // Сахарный диабет. – 2011. – № 3. – С. 12-15.
18. Гаврилова Н.А., Тищенко О.Е. Влияние сулодексида на функциональное состояние эндотелия у больных сахарным диабетом с диabeticкой ретинопатией // Сахарный диабет. – 2011. – № 2. – С. 66-69.
19. Миленская Т.М., Ищенко И.М. Эффективность применения препарата Вессел Дуэ Ф у больных сахарным диабетом с непролиферативной и препролиферативной диabeticкой ретинопатией // Фарматека. – 2009. – № 3. – С. 82-86.

## Влияние гликозаминогликана сулодексида на течение диабетической ретинопатии у больных сахарным диабетом 1 типа

Е.Н. Тронько, В.Л. Орленко, А.С. Ефимов, У.А. Соколюк

ГУ «Институт эндокринологии и обмена веществ им. В.П. Комиссаренко НАМН Украины»

**Резюме.** Мультифакторный механизм развития диабетического поражения глаз, а также отсутствие эффективных консервативных средств лечения и профилактики диабетической ретинопатии диктует необходимость поиска препаратов, способных предотвратить или замедлить ее развитие. Одним из них является сулодексид (препарат из группы гликозаминогликанов). В работе исследовано и проанализировано влияние применения сулодексида для лечения диабетической ретинопатии в течение 6 месяцев у 23 больных сахарным диабетом 1 типа. В результате лечения было достигнуто улучшение остроты зрения, сопровождавшееся положительной динамикой глазного дна. Уменьшение кровоизлияний и твердых экссудатов свидетельствуют о том, что сулодексид может активно применяться в качестве консервативной терапии у больных с диабетической ретинопатией непролиферативной и препролиферативной стадий.

**Ключевые слова:** сахарный диабет 1 типа, диабетическая ретинопатия, гликозаминогликаны, сулодексид.

## Effect of glycosaminoglycan sulodexid on the course of diabetic retinopathy in patients with type 1 diabetes mellitus

K.N. Tronko, V.L. Orlenko, A.S. Efimov, U.A. Sokoliuk

State Institution «V.P. Komisarenko Institute of Endocrinology and Metabolism, Natl Acad.Med.Sci. of Ukraine»

**Summary.** Multifactorial mechanism of diabetic eyes damage, and the absence of effective conservative treatment and prevention of diabetic retinopathy dictates the necessity of finding drugs that can prevent or slow its development. One of them is sulodexid (drug from the group of glycosaminoglycans). We investigated and analyzed impact of the use of sulodexid on the course of diabetic retinopathy in 23 patients with type 1 diabetes over 6 months. As a result of treatment was achieved improvement of visual acuity, accompanied by positive dynamics fundus. Reducing hemorrhages and hard exudates indicate that sulodexid can be actively used as conservative treatment in patients with nonproliferative and preproliferative stages of diabetic retinopathy.

**Keywords:** type 1 diabetes mellitus, diabetic retinopathy, glycosaminoglycans, sulodexid.

*(Надійшла 8.11.2012)*